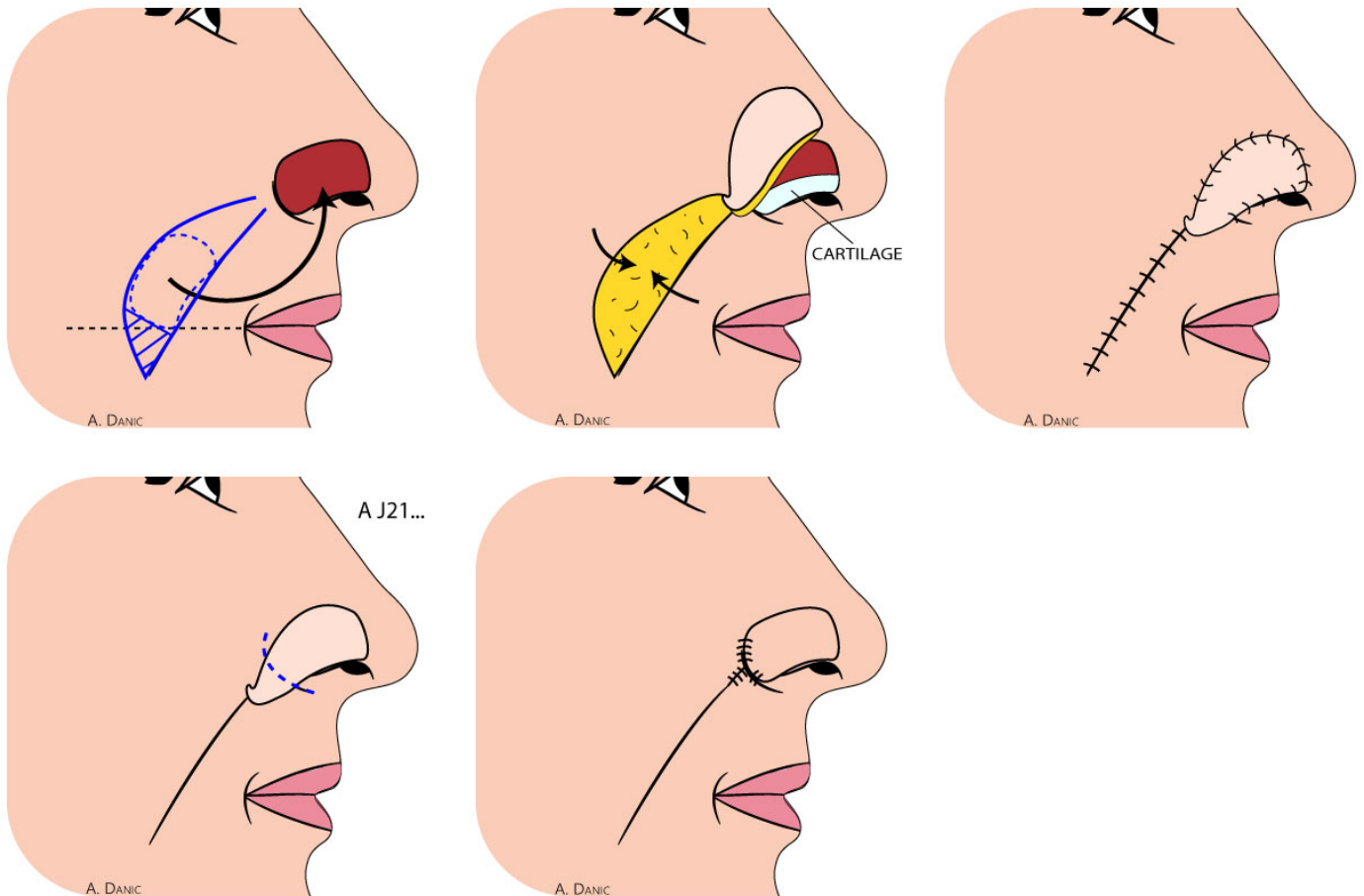


# Lambeau nasogénien selon Burget



## RISQUES IMMÉDIATS OU PRÉCOCES

**L'hématome postopératoire** peut se développer sous le lambeau ou sous la greffe ; il doit être évacué rapidement pour éviter la nécrose du lambeau ou de la greffe.

**La nécrose du lambeau ou de la greffe** peut-être une conséquence d'un hématome ou survenir de façon imprévisible. Elle implique des soins locaux prolongés quelques semaines et, éventuellement, une nouvelle greffe.

**Les sections des nerfs de la sensibilité** sont habituelles et expliquent une anesthésie de plusieurs mois dans le territoire opéré.

**Les sections des nerfs moteurs** sont très rares : c'est en particulier la section nécessaire d'une ou de plusieurs branches du nerf facial à proximité de tumeurs infiltrantes (région frontale par exemple) ; cette section entraîne alors une asymétrie faciale habituellement limitée.

**Le résultat morphologique** est souvent décevant dans l'immédiat : longueur des incisions si un lambeau a été mis en place, des colorations de la greffe de peau ; ces résultats s'améliorent habituellement avec le temps en quelques semaines, mais des reprises opératoires complémentaires sont possibles dans les six mois.

## RISQUES SECONDAIRES OU TARDIFS

**Les cicatrices cutanées** peuvent devenir ou rester inflammatoires plusieurs mois, justifiant éventuellement des injections locales de corticoïdes.

**Les cicatrices hypertrophiques** très volumineuses et évolutives (chéloïdes), sont très rares au niveau de la face et peuvent justifier des traitements complémentaires parmi lesquels des fils radioactifs.

Lorsque la cicatrice n'est pas satisfaisante, une reprise sous anesthésie locale est toujours possible après le sixième mois.

**En cas de tumeur maligne**, le risque principal est celui d'une récurrence locale dans la cicatrice tumorale, plus rarement des récurrences dans les aires ganglionnaires.

Cela justifie une surveillance prolongée, habituellement réalisée par un dermatologue.

Information donnée au patient le

Signature du patient

Signature du chirurgien